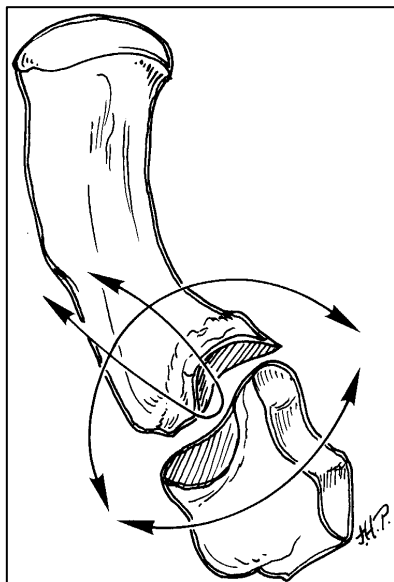


Die Arthrose des Daumen Sattelgelenkes (Rhizarthrose)

Was ist das?

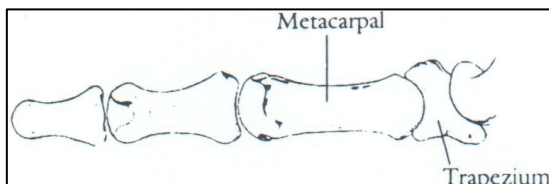
In einem gesunden Gelenk bedeckt Knorpel das Ende der Knochen und erlaubt ihnen sich geschmeidig und schmerzfrei gegeneinander zu bewegen. Bei einer Arthrose ist diese Knorpelschicht ausgedünnt und Knochen kann direkt aneinander reiben. Mit zunehmendem Schwund des Knorpels entwickeln sich Beschwerden und das Gelenk wird zerstört.



Das Sattelgelenk des Daumens ist häufiger Sitz einer Arthrose an der Hand. Der Mittelhandknochen des Daumens und ein kleiner Handwurzelknochen (Trapezium) bilden das Sattelgelenk. Die Form dieser Knochen gibt dem Daumen eine große Bewegungsfreiheit: einschlagen in die Handfläche, abspreiben, Präzisionsgriff zwischen Daumen und Fingern.

Bei wem entwickelt sich eine Arthrose?

Die Arthrose des Sattelgelenkes kommt bei Frauen viel häufiger vor als bei Männern.



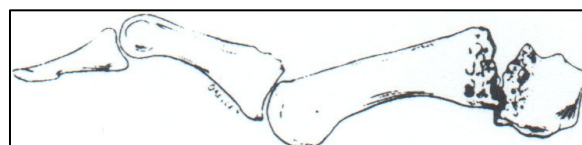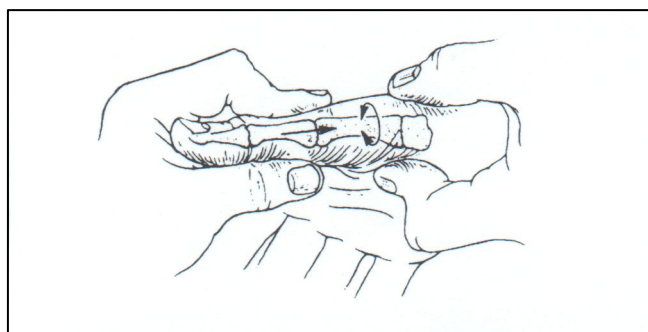
Vor dem 40. Altersjahr ist sie selten. Frühere Verletzungen (Knochenbrüche, Verstauchungen) wie auch eine Instabilität des Gelenkes fördern die Entstehung der Rhizarthrose.

Zeichen und Beschwerden

Erstes Zeichen einer Sattelgelenksarthrose ist Schmerz bei Belastung, welche v.a. beim Greifen von Gegenständen mit Daumen und Zeigefinger auftreten (Schlüssel- und Pinzettengriff). Beispiele hierfür sind das Öffnen einer Flasche mit Drehverschluss, der Autotür oder auch das Drehen eines Schlüssels. Die kraftvolle und wiederholte Belastung des Daumens kann ebenso wie die Änderung des Wetters, der Luftfeuchtigkeit oder Temperatur zu Schmerzen führen. Mit Verschlimmerung der Erkrankung lösen bereits kleinere Anstrengungen Schmerzen aus. Die Greifkraft nimmt ab und eine Schwellung kann sich entwickeln. Bei weiterer Verschlechterung des Gelenkzustandes erscheint es grösser und steht oft als Buckel vor (Subluxation des Gelenkes). Mit diesem Zeitpunkt nimmt die Beweglichkeit des Daumens ab.

Diagnose

Die Erhebung der Vorgeschichte mit Unfällen, Art des Handgebrauches und allgemeiner Belastung des Daumens ergeben Hinweise auf eine mögliche Sattelgelenksarthrose. Bei der Betrachtung fällt oft ein Buckel an der Daumenbasis auf, der durch eine Schwellung oder Verschiebung des ersten Knochens des Daumens verursacht sein kann. Die Gegend des Gelenkes kann druckempfindlich sein. Auch die belastete Stauchung des Daumens gegen die Handgelenkknöchen mit gleichzeitigem Bewegen des Daumens löst für gewöhnlich Schmerzen aus und verursacht oft ein Reibegeräusch. Schmerz und Reibegeräusch bedeuten, dass die gelenkbildenden Knochen direkt aufeinander reiben. Zu Anfang ist die Beweglichkeit des Daumens normal. Später wird diese zunehmend eingeschränkt, v.a. für das Abspreizen des Daumens zur Seite. In schwereren Fällen verschiebt (subluxiert) das Gelenk zunehmend, so dass der erste Knochen des Daumen in die Handfläche hinein kippt, sobald kleinere Gegenstände gefasst werden. Der Kollaps des ersten Knochens bewirkt dann eine korrigierende Gegenstellung des Zweiten im Sinne der Überstreckung. Dieser Mechanismus spielt v.a. beim greifen größere Gegenstände.

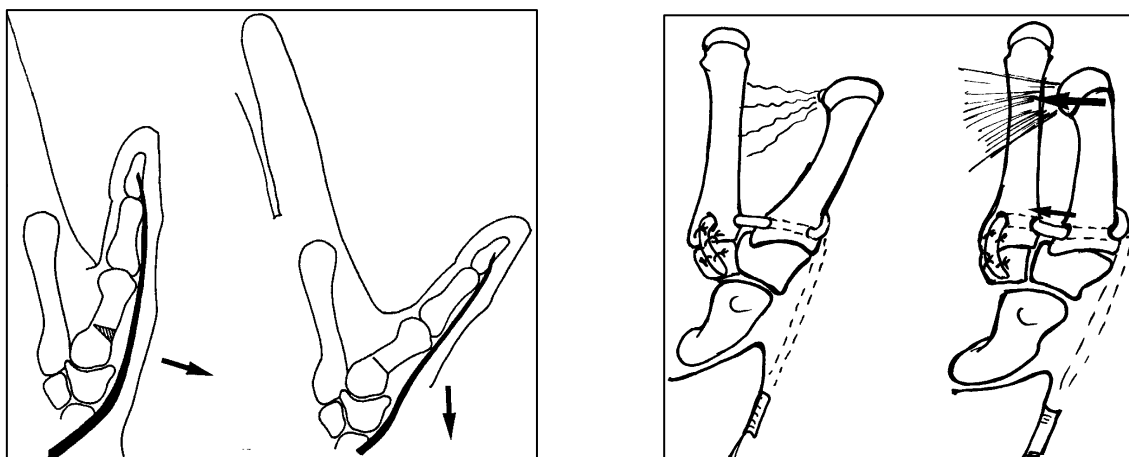


In schweren Fällen ist der Mittelhandknochen in die Hand eingeschlagen und bewirkt so eine Überstreckung des Grundgliedes beim Fassen größerer Gegenstände.

Wird der erste Daumenknochen in einer drehenden Bewegung auf dem Handgelenkknöchen rotiert, deutet der ausgelöste Schmerz darauf hin, dass Knochen direkt aufeinander reibt.

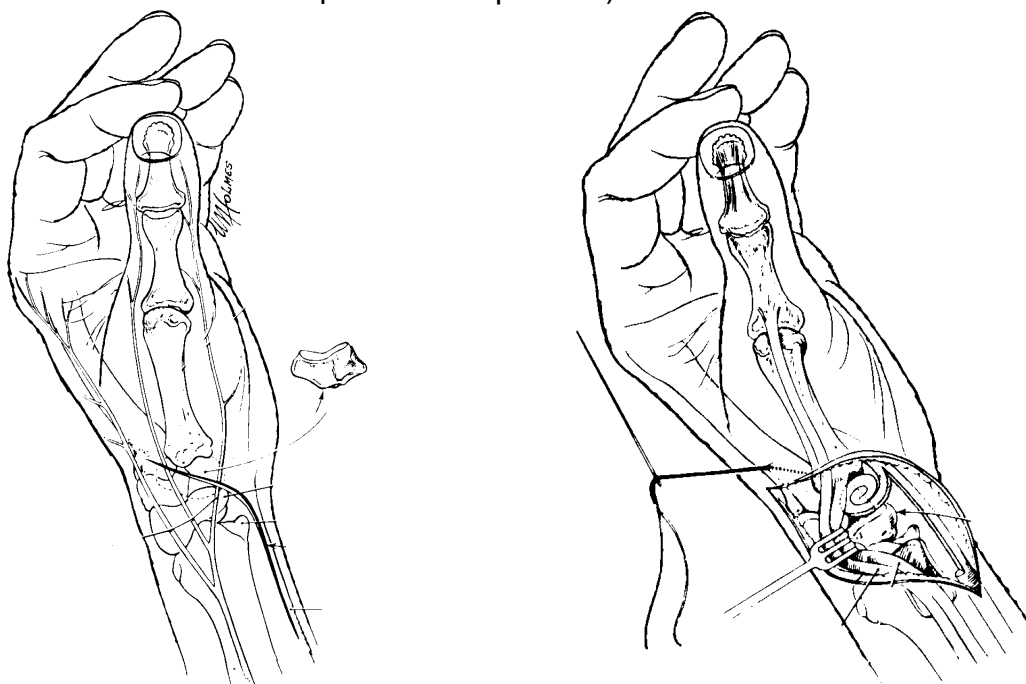
Behandlung

Früh entdeckte, schmerzende Arthrosen des Sattelgelenkes lassen sich meistens ohne Operation behandeln mit Einschränkung der Daumenbeweglichkeit, Daumenschiene oder Medikamenten gegen Schmerz und Schwellung.



Ist der Gelenkknorpel zumindest an einzelnen Stellen noch gut erhalten, kann das Gelenk bei einer Operation erhalten und umgestellt werden (Osteotomie, ähnlich einer Bein Korrektur bei X- oder O-Stellung). Alternativ kann eine Stabilisierung des Sattelgelenkes mit einer Sehne sinnvoll sein.

Weiter fortgeschrittene Situationen und anhaltende Schmerzzustände können chirurgisch mit einem „biologischen“ Gelenkersatz behandelt werden (Resektions-Interpositions-Suspensions-Arthroplastik nach Epping und anderen, engl. *LRTI: Ligament Reconstruction Trapezium Interposition*).



Der gelenkbildende kleine Handgelenksknochen (Trapezium) wird dabei als wesentlicher OP-Schritt entfernt. Ein Teil des Daumens wird nach der Operation in einer Schiene für 5-6 Wochen ruhiggestellt. Bewegungsübungen beginnen jedoch schon wenige Tage nach dem Eingriff. Der Daumen darf dabei im Schutz der Schiene normal benutzt werden. Die Ausheilungszeit dauert 3-6 Monate. Die Resultate sind in über 80% langfristig gut bis sehr gut (schmerzarm, freie Daumenbeweglichkeit, gute Alltagskraft).